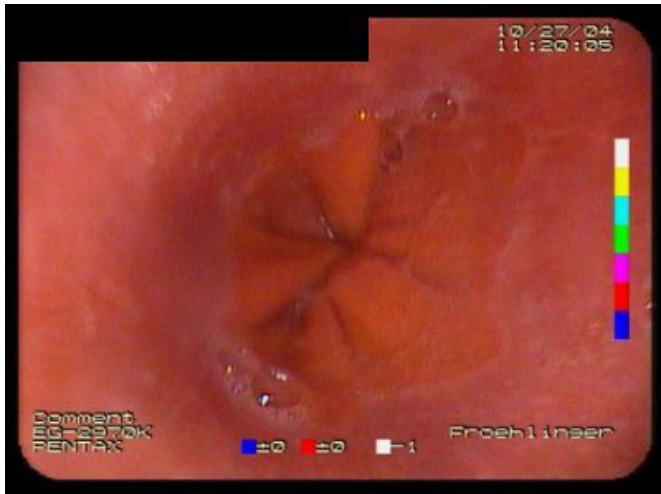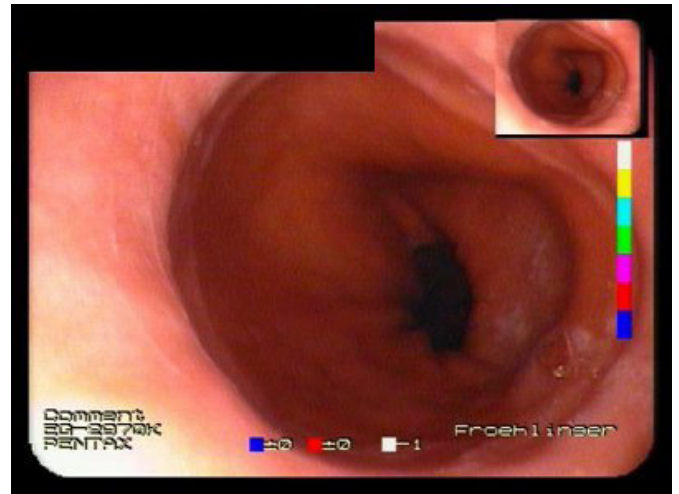

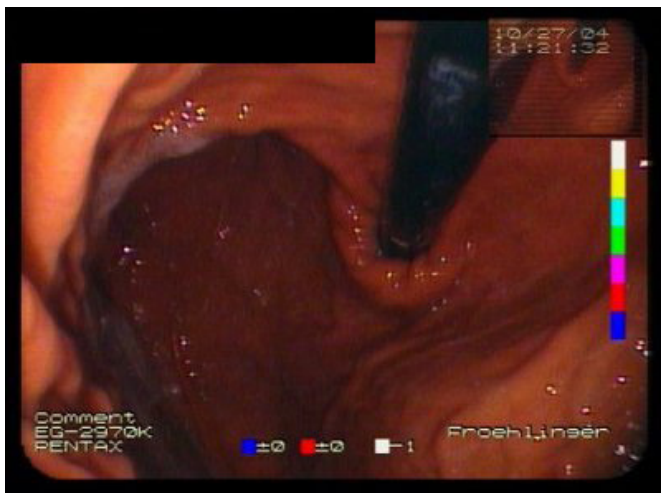
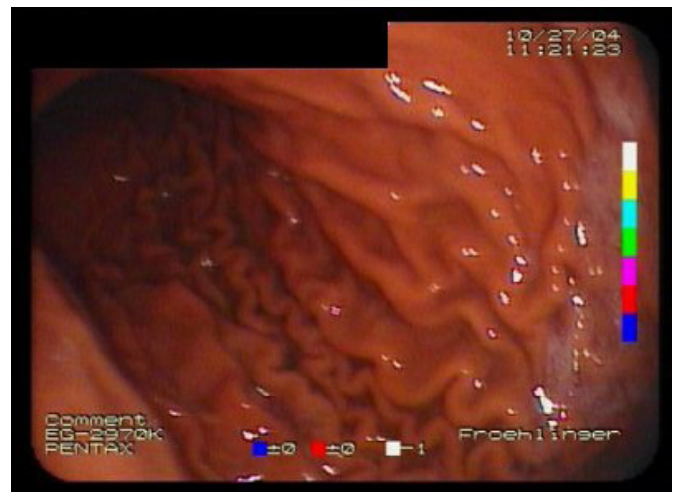
Normaler Übergang von der Speiseröhre in den Magen



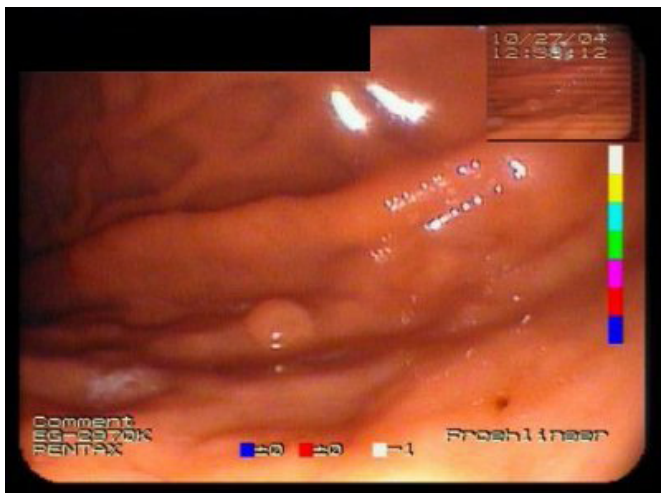
Zwerchfellbruch Übergang von Speiseröhre in Magen offenstehend



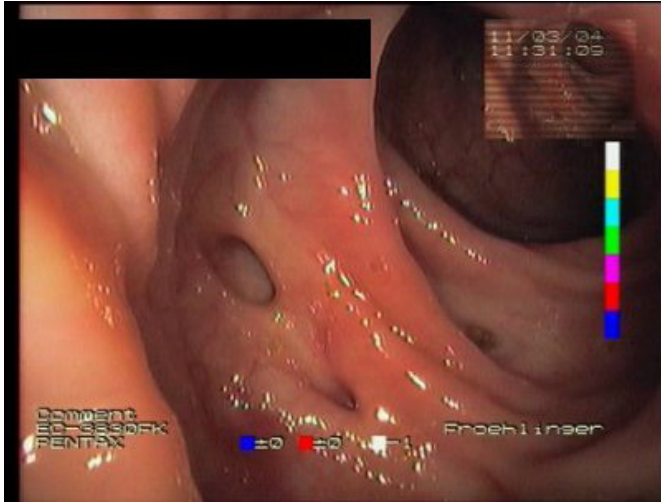Oberer und mittlerer Magen beim Gesunden



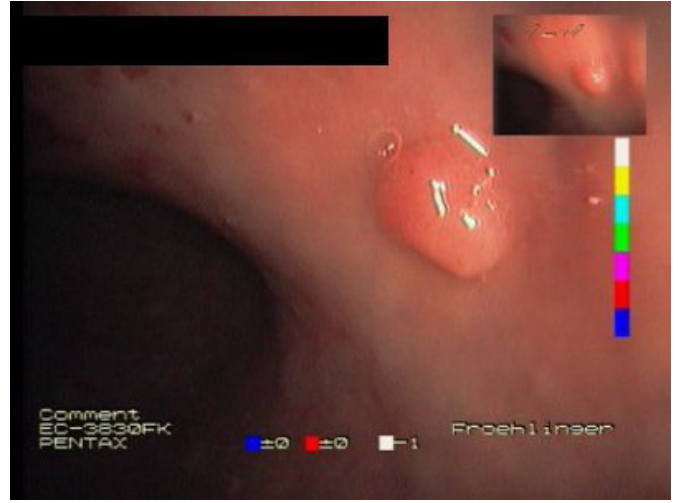
Schleimhautfaltung des Magens beim Gesunden



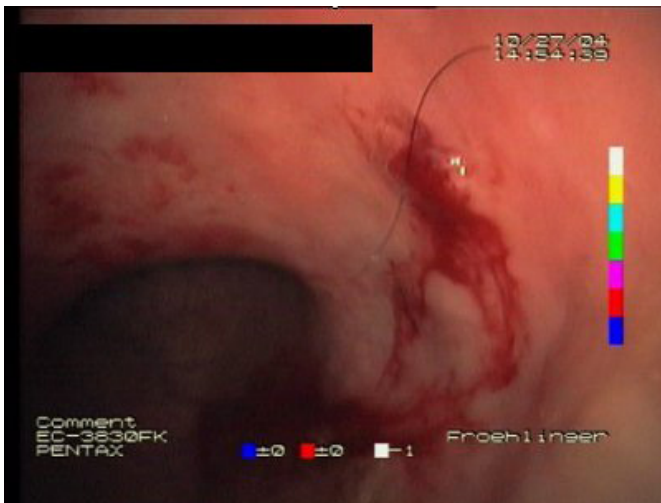
Kleiner gutartiger Polyp im mittleren Magen



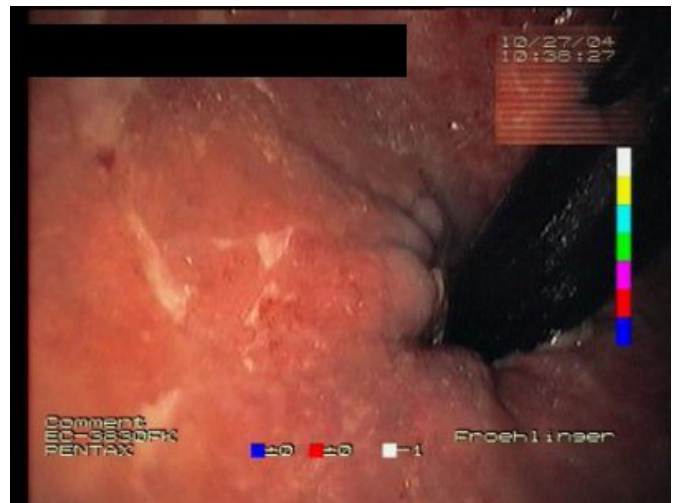
Divertikel im Krummdarm



Kleiner Polyp im Dickdarm vor Abtragung



Kleiner Polyp im Dickdarm nach Abtragung



Entzündung der Mastdarmschleimhaut mit kleinsten Geschwüren